

Endoskopické ošetření Dieulafoy léze v jejunu

Dr. Hanousek M, Dr. Fojtík P, Dr. Falt P, Dr. Urban O

Centrum péče o zažívací trakt, Vítkovická nemocnice, a.s.,
Ostrava, Společnost Agel

Úvod

Dieulafoy léze (ulcus)

- vzácná léze jejíž etiologie není dostatečně známa, může být důvodem závažného krvácení do horního GIT
- předpoklad vinuté arterie nezvyklého kalibru v submukóze, histologicky je céva normální, není známa etiologie ruptury
- 2x častější u mužů než u žen
- častější u polymorbidních pacientů s kardiovaskulárním onemocněním, DM, onemocnění ledvin
- Symptomy: melena a enterorhagie v kombinaci, méně častá melena anebo enterorhagie samostatně
- Výskyt: 75% žaludek, 14% duodenum,1% jejunum

Úvod

Dieulafoy léze (ulcus)

- Diagnostika: endoskopie (gastroskopie, enteroskopie), angiografie
- Léčba:
 - endoskopická- klipování, termické metody, endoloop
 - embolizace aberantních arterií
 - chirurgická intervence

V období, kdy nebyly dostupné endoskopické metody s vysokou mortalitou, vzhledem k jediné možnosti ošetření- otevřená operace

Popis případu

61 letý muž od 6/2014 recidivující krvácení z GIT, anemie s nutností opakovaných krevních převodů.
Symptomy meléna, občas i hemateméza.

OA: myelodysplastický syndrom s těžkou trombocytopenií, CHOPN, hepatopatie toxonutritivní etiologie

Gastroskopie: angiektázie v žaludku a duodenu s ošetřením APC a klipováním v duodenu

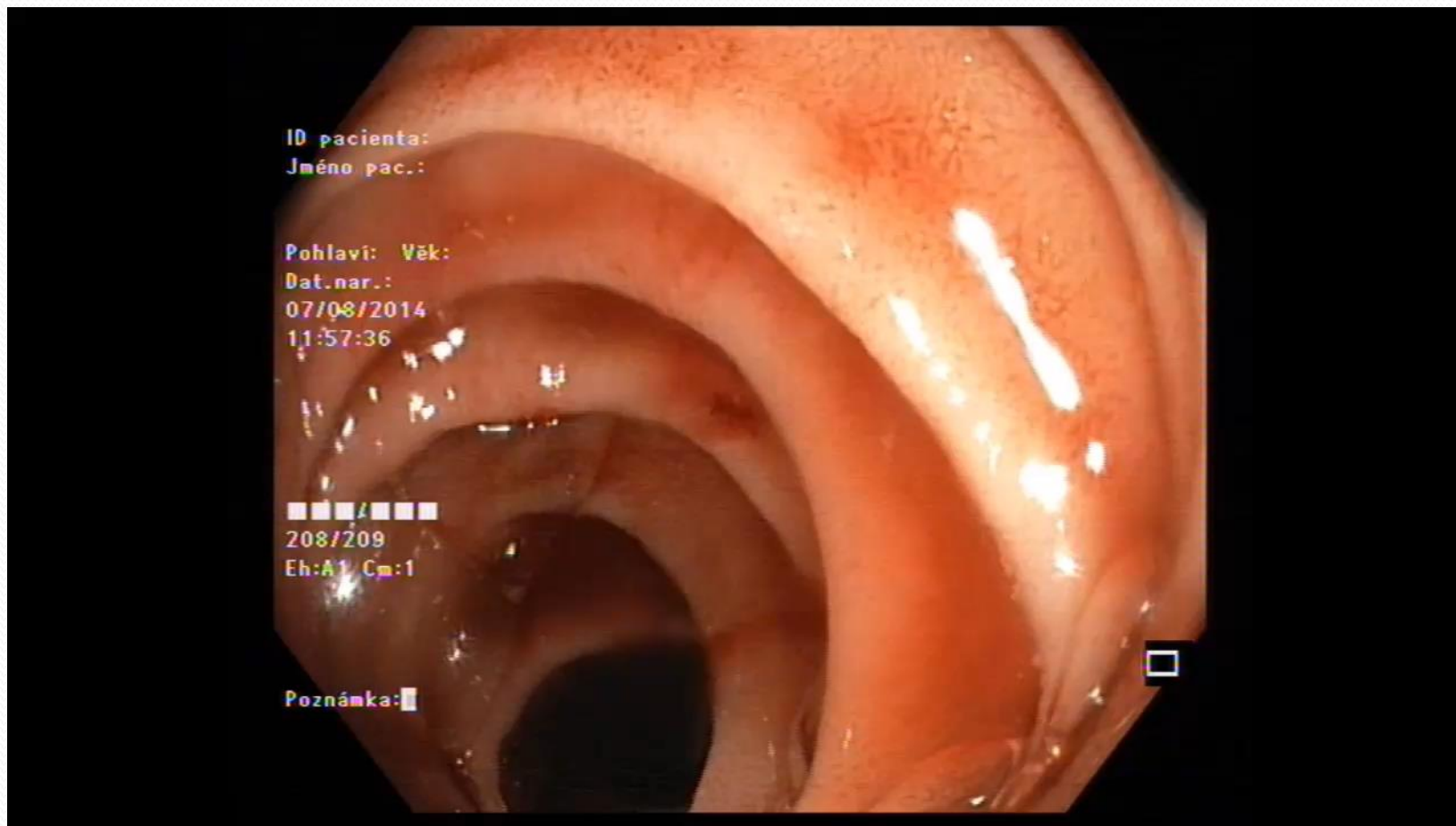
Kolonoskopie: bez zdroje krvácení

Přechodná zástava krvácení

Recidiva krvácení 8/2014 s opětovnou nutností krevních převodů

Gastroskopie v dosahu endoskopu bez zdroje krvácení, patrná čerstvá krev v hloubce duodena

Cíl: enteroskopie - zjištění zdroje krvácení, ošetření



ID pacienta:
Jméno pac.:

Pohlaví: Věk:
Dat.nar.:
07/08/2014
11:57:36

■■■■/■■■■
208/209
Eh:A1 Cm:1

Poznámka:■

ID pacienta:
Jméno pac.:

Pohlaví: Věk:
Dat.nar.:
07/08/2014
12:06:42

■■■■/■■■■
210/211
Eh:A3 Cm:1

Poznámka:





Po endoskopickém ošetření, pouze 1x nutnost ošetření angiektázií v žaludku
metodou APC (argon plazma koagulace)

Následně bez recidivy krvácení do zažívacího traktu, bez krvácení do
tenkého střeva

Děkuji za pozornost